

Original Paper

## Effect of combined Atorvastatin and zinc oxide on the biochemical and histopathological alterations in kidney of diabetic rats

**Zahra Karampour Gebchag (B.Sc)**, M.Sc in Biochemistry, Department of Biology, Faculty of Science, Urmia University, Urmia, Iran. ORCID ID: 0000-0002-1042-9682

\***Reza Heidari (Ph.D)**, Corresponding Author, Professor, Department of Biology, Faculty of Science, Urmia University, Urmia, Iran. r.heidari@urmia.ac.ir ORCID ID: 0000-0001-7867-5049

**Seyyed Meysam Abtahi-Froushani (Ph.D)**, Assistant Professor, Department of Microbiology, Faculty of Veterinary Medicine, Urmia University, Urmia, Iran. ORCID ID: 0000-0003-2579-6618

**Farah Farokhi (Ph.D)**, Associate Professor, Department of Biology, Faculty of Science, Urmia University, Urmia, Iran. ORCID ID: 0000-0001-8688-1491

---

### Abstract

**Background and Objective:** Diabetic mellitus nephropathy is one of the most important implication factors in kidney's physiological function in diabetes mellitus. Having major role in filtration, in hyperglycemic condition kidney has shown more damages in comparison with other tissues. This study was done to determine the effect of combined Atorvastatin and Zinc oxide on the biochemical and histopathological alterations in kidney of diabetic rats.

**Methods:** In this experimental study, 40 female Wistar rats were randomly allocated into five groups including normal control (NC), diabetic control (DC), diabetic rats treated with atorvastatin (20mg/kg/bw daily, orally) (D+A), Zinc oxide (30mg/kg/bw daily, orally) (D+Z) and combination of each drug in half dose (daily, orally) (D+A+Z). Diabetes induced in rats by a single intraperitoneal injection of 60mg/kg/bw streptozotocin-diabetic. Animals treated for one month. At the end of the study, kidney weight and body weight and biochemical factors including creatinine and urea were measured to assess renal function. For determining the histopathology of kidney tissue, sections with 4-5 micrometer were stained with hematoxylin and eosin.

**Results:** The level of serum creatinine and urea was significantly increased in diabetic rats in compare to controls ( $P < 0.05$ ). Treatment of diabetic rats with half doses of combination of atorvastatin and Zinc oxide reduced the level of creatinine, urea and renal tissue damage in comparison with diabetic rats without treatment ( $P < 0.05$ ).

**Conclusion:** This study showed that the combination of atorvastatin and Zinc oxide has effect on controlling diabetic nephropathy.

**Keywords:** Diabetes mellitus, Diabetic nephropathy, Atorvastatin, Zinc oxide, Rat

---

Received 24 Dec 2017

Revised 24 Jun 2018

Accepted 27 Jun 2018

Cite this article as: Zahra Karampour Gebchag, Reza Heidari, Seyyed Meysam Abtahi-Froushani, Farah Farokhi. [Effect of combined Atorvastatin and zinc oxide on the biochemical and histopathological alterations in kidney of diabetic rats]. J Gorgan Univ Med Sci. 2019 Summer; 21(2): 9-17. [Article in Persian]

## اثر ترکیبی آتورواستاتین و اکسیدروی بر تغییرات بیوشیمیایی سرم و هیستوپاتولوژی کلیه موش‌های صحرایی دیابتی شده با استرپتوزوتوسین

ORCID ID: 0000-0002-1042-9682

زهرا کرم پور قیچاق، کارشناس ارشد بیوشیمی، گروه زیست شناسی، دانشکده علوم، دانشگاه ارومیه، ارومیه، ایران.

ORCID ID: 0000-0001-7867-5049

\* دکتر رضا حیدری، استاد، گروه زیست شناسی، دانشکده علوم، دانشگاه ارومیه، ارومیه، ایران.

ORCID ID: 0000-0003-2579-6618

دکتر سیدمهم ابطحی فروشانی، استادیار، گروه میکروبیولوژی، دانشکده دامپزشکی، دانشگاه ارومیه، ارومیه، ایران.

ORCID ID: 0000-0001-8688-1491

دکتر فرح فرخی، دانشیار، گروه زیست شناسی، دانشکده علوم، دانشگاه ارومیه، ارومیه، ایران.

### چکیده

**زمینه و هدف:** نفروپاتی دیابتی یکی از مهم‌ترین عوامل نقص در عملکرد فیزیولوژیک کلیه‌ها در بیماری دیابت ملیتوس است. ساختار کلیه‌ها به اعتبار نقش تعیین کننده‌ای که در فیلتراسیون دارند؛ در محیط هیپرگلیسمیک سریع‌تر و بیشتر از بقیه بافت‌ها آسیب‌پذیری از خود نشان می‌دهند. این مطالعه به منظور تعیین اثر ترکیبی آتورواستاتین و اکسیدروی بر تغییرات بیوشیمیایی سرم و هیستوپاتولوژی کلیه موش‌های صحرایی دیابتی شده با استرپتوزوتوسین انجام شد.

**روش بررسی:** در این مطالعه تجربی ۴۰ سر موش صحرایی ماده نژاد ویستار به صورت تصادفی به ۵ گروه ۸ تا ۱۰ میلی‌گرم تقسیم شدند. گروه‌ها شامل کنترل سالم، کنترل دیابتی، دیابتی تیمار شده با ۲۰ mg/kg/bw آتورواستاتین، دیابتی تیمار شده با ۳۰ mg/kg/bw اکسیدروی و دیابتی تیمار شده با ۱۰ mg/kg/bw آتورواستاتین و ۱۵ mg/kg/bw اکسیدروی بودند. موش‌های صحرایی با تزریق داخل صفاقی ۶۰ mg/kg/bw استرپتوزوتوسین دیابتی شده و به مدت یک ماه تحت تیمار قرار گرفتند. در پایان آزمایش ابتدا تغییرات وزن حیوانات و وزن کلیه، سپس عوامل بیوشیمیایی کراتینین و اوره سرم برای ارزیابی عملکرد کلیه اندازه‌گیری شدند. برای بررسی آسیب‌شناسی بافت کلیه نیز برش‌هایی با رنگ‌آمیزی هماتوکسیلین-ئوزین طبق روش‌های معمول تهیه مقاطع هیستوپاتولوژی تهیه گردید.

**یافته‌ها:** میزان کراتینین و اوره سرم در حیوانات دیابتی افزایش آماری در مقایسه با گروه کنترل معنی‌داری یافت ( $P < 0.05$ ). تنها تیمار با ترکیبی از نصف دوز آتورواستاتین و اکسیدروی، نسبت به دوز کامل آنها به تنهایی، موجب کاهش آماری معنی‌داری ( $P < 0.05$ ) سطح کراتینین، اوره و آسیب‌های بافتی کلیه نسبت به گروه کنترل دیابتی گردید.

**نتیجه‌گیری:** این مطالعه نشان داد که ترکیب آتورواستاتین و اکسیدروی اثر بهتری در کنترل نفروپاتی دیابتی دارد.

**کلید واژه‌ها:** دیابت، نفروپاتی دیابتی، آتورواستاتین، اکسیدروی، موش صحرایی

\* نویسنده مسؤول: دکتر رضا حیدری، پست الکترونیکی r.heidari@urmia.ac.ir

نشانی: ارومیه، دانشگاه ارومیه، دانشکده علوم، گروه زیست شناسی، تلفن ۰۴۴-۳۲۷۵۲۷۴۱-۳۲۷۵۲۷۴۶

وصول مقاله: ۱۳۹۶/۱۰/۳، اصلاح نهایی: ۱۳۹۷/۴/۱۳، پذیرش مقاله: ۱۳۹۷/۴/۶

### مقدمه

می‌گردد. با بروز این تغییرات، علائم بالینی بیماری، شروع به تظاهر می‌کند (۳). این تغییرات باعث اختلال در عملکرد کلیه شده و منجر به افزایش اوره و کراتینین خون می‌شود. در نهایت، سد فیلتراسیون آسیب دیده و پروتئین اوری صورت می‌گیرد که از علائم اصلی بیماری نفروپاتی دیابتی است (۴). در نهایت، در مراحل پیشرفته و یا مراحل انتهایی بیماری، میزان GFR کاهش یافته و دفع پروتئین با شدت فراوان ادامه می‌یابد (۳ و ۲).

بین آسیب‌های وارده بر کلیه و افزایش میزان گلوکز سرم رابطه‌ای مستقیم وجود دارد (۵). زیرا هیپرگلیسمی به عنوان یک عامل مهم و اساسی در ایجاد التهاب، تحریک آپوپتوز، تولید رادیکال‌های آزاد و بروز استرس اکسیداتیو در بافت کلیه است که

نفروپاتی دیابتی از جمله عوارض مهم دیابت ملیتوس است که عامل اصلی رسیدن به مرحله نهایی بیماری کلیوی در کشورهای غربی محسوب می‌شود (۱). در این بیماری، اختلالات در ساختار و عملکرد کلیه طی مراحل مختلف زمانی بروز می‌کنند (۲). برای مثال در مراحل ابتدایی بیماری، تغییرات همودینامیک همچون افزایش فیلتراسیون گلومرولی (Glomerular Filtration Rate: GFR) و جریان خون کلیوی رخ می‌دهد (۲). با گذشت زمان و پیشرفت بیماری، هیپرگلیسمی مزمن باعث تغییرات آسیب‌شناختی از جمله افزایش حجم و وزن کلیه‌ها، افزایش قطر غشای پایه گلومرولی و توبولی، گسترش ماتریکس سلول‌های مزانشیال و گلومرولواسکلروز

نقش اساسی در ایجاد و پیشرفت نفریاتی دیابتی دارد (۶). در شرایط طبیعی، مقدار تولید رادیکال‌های آزاد در کلیه با سیستم دفاع آنتی‌اکسیدانی در حال تعادل است. درحالی که در شرایط پاتولوژیک از جمله بیماری نفریاتی دیابتی که میزان گلوکز سرم بالا است؛ میزان تولید رادیکال‌های آزاد افزایش یافته و منجر به آسیب‌های جدی در ساختار و عملکرد کلیه می‌شود (۷). افزایش مزمن گلوکز سرم مهم‌ترین عامل دخیل در استرس اکسیداتیو و از مهم‌ترین منابع تولید گونه‌های اکسیژن‌باز فعال (Reactive oxygen species: ROS) در دیابت است. به‌طوری که با افزایش تولید ROS، پراکسیداسیون چربی‌ها طی دیابت افزایش یافته و این عمل موجب آسیب بافتی در اندام‌هایی مثل کلیه می‌شود (۸). لذا برای جلوگیری از عوارض نفریاتی دیابتی اقدامات فراوانی مثل کنترل گلوکز سرم و فشارخون که درمان‌های رایج برای بهبود نفریاتی دیابتی است؛ به‌عمل آمده است و یکسری شیوه‌های جدید که تاکید بر پیشگیری از آسیب‌ها دارند. بنابراین شناسایی روش‌های جدید برای یافتن عوامل درمانی موثر برای بهبود نفریاتی بسیار مهم به نظر می‌رسد. هر چند که در حال حاضر درمان اصلی و مؤثر برای حالت دیابت ملیتوس استفاده از انسولین و عوامل کاهشنده گلوکز سرم است؛ ولی این ترکیبات دارای عوارض نامطلوب متعدد نظیر افزایش ذخایر چربی، تحلیل رفتن بافت چربی در محل تزریق و بروز شوک هیپوگلیسمی بوده و در درازمدت بر روندهای ایجاد عوارض ناتوان کننده دیابت اثر ندارند و لذا یافتن ترکیبات و روش مؤثر در درمان دیابت با عوارض جانبی کمتر احساس می‌گردد.

### روش بررسی

این مطالعه تجربی روی ۴۰ سر موش صحرایی ماده نژاد ویستار با متوسط وزن ۱۵۰-۱۲۰ گرم و محدوده سنی ۸-۶ هفته که از مرکز تکثیر و پرورش حیوانات آزمایشگاهی دانشگاه علوم پزشکی ارومیه تهیه شده بود؛ در خانه حیوانات گروه زیست‌شناسی دانشگاه ارومیه طی سال‌های ۹۵-۱۳۹۴ انجام شد.

کلیه مراحل این تحقیق از نظر کار با حیوانات آزمایشگاهی مطابق با معاهده هلسینکی انجام گرفت. گاوآژ موش‌ها در خانه حیوانات دانشگاه و تشریح و انجام تست‌های آزمایشگاهی در آزمایشگاه مرکزی دانشکده دامپزشکی دانشگاه انجام شد.

برای ارزیابی اثربخشی داروها بر روی بیماری در حال جریان، اقدام به تجویز داروها پس از بروز اولین علائم، در همه موش‌های دیابتی گردید.

حیوانات به منظور سازگاری با محیط به مدت یک هفته در شرایط کنترل شده از نظر میزان نور (۱۲ ساعت روشنایی و ۱۲ ساعت تاریکی) و دما (در محدوده  $24 \pm 2$  درجه سانتی‌گراد) و رطوبت نسبی (۶۰-۴۰ درصد) نگهداری شدند و در طول مطالعه (۴ هفته) آزادانه به آب و غذای معمولی (پلیت) دسترسی داشتند.

نقش اساسی در ایجاد و پیشرفت نفریاتی دیابتی دارد (۶). در شرایط طبیعی، مقدار تولید رادیکال‌های آزاد در کلیه با سیستم دفاع آنتی‌اکسیدانی در حال تعادل است. درحالی که در شرایط پاتولوژیک از جمله بیماری نفریاتی دیابتی که میزان گلوکز سرم بالا است؛ میزان تولید رادیکال‌های آزاد افزایش یافته و منجر به آسیب‌های جدی در ساختار و عملکرد کلیه می‌شود (۷). افزایش مزمن گلوکز سرم مهم‌ترین عامل دخیل در استرس اکسیداتیو و از مهم‌ترین منابع تولید گونه‌های اکسیژن‌باز فعال (Reactive oxygen species: ROS) در دیابت است. به‌طوری که با افزایش تولید ROS، پراکسیداسیون چربی‌ها طی دیابت افزایش یافته و این عمل موجب آسیب بافتی در اندام‌هایی مثل کلیه می‌شود (۸). لذا برای جلوگیری از عوارض نفریاتی دیابتی اقدامات فراوانی مثل کنترل گلوکز سرم و فشارخون که درمان‌های رایج برای بهبود نفریاتی دیابتی است؛ به‌عمل آمده است و یکسری شیوه‌های جدید که تاکید بر پیشگیری از آسیب‌ها دارند. بنابراین شناسایی روش‌های جدید برای یافتن عوامل درمانی موثر برای بهبود نفریاتی بسیار مهم به نظر می‌رسد. هر چند که در حال حاضر درمان اصلی و مؤثر برای حالت دیابت ملیتوس استفاده از انسولین و عوامل کاهشنده گلوکز سرم است؛ ولی این ترکیبات دارای عوارض نامطلوب متعدد نظیر افزایش ذخایر چربی، تحلیل رفتن بافت چربی در محل تزریق و بروز شوک هیپوگلیسمی بوده و در درازمدت بر روندهای ایجاد عوارض ناتوان کننده دیابت اثر ندارند و لذا یافتن ترکیبات و روش مؤثر در درمان دیابت با عوارض جانبی کمتر احساس می‌گردد.

استفاده از درمان ترکیبی، یک شیوه متداول در درمان بسیاری از بیماری‌هاست. از جمله این بیماری‌ها می‌توان به بیماری سرطان، دیابت ملیتوس، پر فشاری خون و بسیاری از موارد دیگر اشاره نمود. در عین حال، به دلیل پیچیدگی ذاتی بیماری دیابت و دخالت طیف گسترده‌ای از سلول‌ها و مواد شیمیایی، درمان این بیماری به صورت استفاده تنها از یک دارو ندرتاً موثر واقع می‌گردد. تلاش گسترده‌ای در جهت استفاده از درمان‌های ترکیبی در حال انجام است (۹ و ۱۰). اثرات سودمند داروهای گروه استاتین در جلوگیری و پیشرفت بسیاری از بیماری‌های قلبی - عروقی، مستقل از اثرات کاهنده‌گی کلسترول خون گزارش شده است (۱۱-۱۳). استاتین‌ها جزء داروهای کاهنده کلسترول به‌واسطه مهار آنزیم ۳- هیدروکسی-۳- متیل- گلو تاریل کوآنزیم- آ (HMG-CoA) ردوکناز هستند که سبب مهار بیوسنتز کلسترول در کبد شده و در بیشتر موارد برای درمان بیماران مبتلا به اختلالات چربی استفاده می‌شوند (۱۴). استاتین‌ها دارای چند اثر ویژه در بافت‌های مختلف بدن در شرایط پاتولوژیک بوده که از بین آنها می‌توان به اثرات ضدالتهابی و آنتی‌اکسیدانی این داروها اشاره کرد (۱۱ و ۱۵). براساس نتایج تحقیق

گاوآژ دریافت کردند.

حیوانات پس از گاوآژ در روز سی‌ام به مدت ۱۲ ساعت ناشتا نگهداری شدند. سپس حیوانات به روش نخاعی قربانی شدند و از قلب آنها خونگیری به عمل آمد. نمونه‌ها پس از مکث ۳۰ دقیقه‌ای به منظور لخته شدن خون در دمای ۳۷ درجه سانتی‌گراد سانتریفوژ شدند و سرم سریعاً جدا و در دمای ۲۰- درجه سانتی‌گراد نگهداری شد. از سرم‌های جداشده، شاخص‌های بیوشیمیایی کراتینین و اوره به وسیله پروتکل کیت‌های شرکت پارس آزمون مورد سنجش قرار گرفتند. همچنین بعد از خونگیری، کلیه راست حیوانات جدا و با محلول سرم فیزیولوژیک شسته شده و به دقت به وسیله ترازو وزن شد و شاخص وزن کلیه  $[100 \times (\text{وزن حیوان} / \text{وزن کلیه})]$  (نسبت تغییرات وزن کلیه به وزن بدن) محاسبه گردید و به منظور آنگیری و آماده شدن برای دیگر مراحل پاساژ بافتی در فرمالین ۱۰ درصد قرار داده شدند. در مرحله بعدی از بافت‌ها آنگیری و سپس قالب‌گیری به عمل آمد و برش‌های میکروتومی (۵ میکرون) تهیه و به روش هماتوکسیلین-ائوزین رنگ‌آمیزی شدند و سپس مورد مطالعه هیستولوژیک و هیستومتریک قرار گرفتند.

برای اندازه‌گیری قطر گلومرول‌ها پس از تهیه ۵ برش بافتی از هریک از نمونه‌ها، ۵ میدان میکروسکوپی با بزرگ‌نمایی  $400\times$  به‌طور تصادفی انتخاب و قطر کوچک و بزرگ هر یک از گلومرول‌های موجود در میدان دید بر حسب میکرومتر با استفاده از میکروسکوپ کراتیکول‌دار تعیین و با قرار دادن اندازه‌ها در فرمول میانگین، میانگین قطر محاسبه شد.

داده‌ها با استفاده از نرم‌افزار آماری SPSS-22 و آزمون آماری آنالیز واریانس یک طرفه و آزمون تعقیبی توکی در سطح معنی‌داری کمتر از ۰/۰۵ تجزیه و تحلیل شدند. نتایج آماری به صورت میانگین و انحراف معیار ارائه شد.

### یافته‌ها

اطلاعات مربوط به وزن موش‌های صحرایی، وزن و شاخص وزن کلیه در نمودارهای ۱ و ۲ به ترتیب آمده است. القای دیابت طی ۳۰ روز، منجر به کاهش آماری معنی‌دار وزن موش‌های صحرایی دیابتی گردید ( $P < 0/05$ ). این کاهش وزن در گروه‌های تحت تیمار با اتورواستاتین و اکسیدروی نسبت به گروه کنترل دیابتی تا حدودی جبران شد. به طوری که در گروه دیابتی تحت تیمار با ترکیبی از اتورواستاتین و اکسیدروی افزایش وزن چشمگیرتر (معنی‌دار) بود. همچنین وزن کلیه و نسبت تغییرات وزن کلیه به وزن بدن (ایندکس) در گروه کنترل دیابتی نسبت به گروه کنترل سالم افزایش آماری معنی‌داری داشت ( $P < 0/05$ ) و تیمار با اتورواستاتین، اکسیدروی و ترکیب این دو دارو، به‌طور معنی‌داری سبب کاهش وزن و شاخص کلیه، نسبت به گروه کنترل دیابتی

برای حصول سازش با شرایط محیط جدید، تمامی آزمایشات پس از گذشت دو هفته از استقرار حیوانات انجام شد.

انتخاب دوز و مدت مصرف دو داروی انتخاب شده بر مبنای مطالعات گذشته بر روی سایر مدل‌های بیماری خودایمن از جمله دیابت و مولتیپل اسکلروزیس انجام شد (۲۲ و ۲۳).

مدل تجربی دیابت ملیتوس نوع یک (دیابت وابسته به انسولین) در موش‌های صحرایی با یک بار تزریق داخل صفاقی استرپتوزوتوسین به میزان  $60 \text{ mg/kg/bw}$  ایجاد گردید و از بافر سیترات ( $\text{pH}=4/5$ ) به‌عنوان حلال استرپتوزوتوسین استفاده شد (۲۴). سه روز پس از تزریق استرپتوزوتوسین، خونگیری از طریق بریدن نوک دم آنها به عمل آمد و موش‌هایی که میزان گلوکز سرم بالاتر از ۳۰۰ میلی‌گرم بر دسی‌لیتر داشتند؛ به‌عنوان دیابتی در نظر گرفته شدند (۲۵).

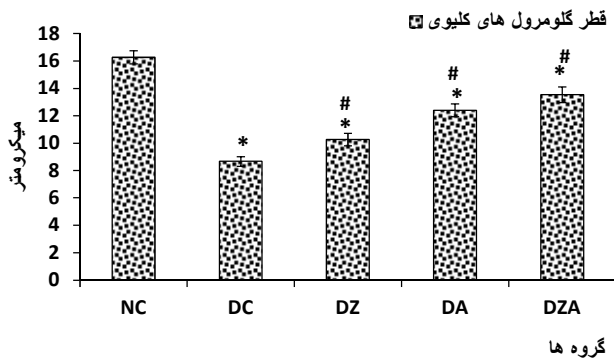
موش‌های صحرایی در ۵ گروه ۸ تایی به شرح زیر قرار گرفتند. ۱- گروه کنترل سالم (NC): در طول آزمایش هیچ دارویی تجویزی نشد و تنها یک میلی‌لیتر نرمال سالین روزانه به مدت یک ماه از طریق گاوآژ دریافت کردند.

۲- گروه کنترل دیابتی (DC): دیابت نوع اول در حیوانات این گروه با تزریق درون صفاقی  $60 \text{ mg/kg/bw}$  استرپتوزوتوسین القا گردید. پس از ۳ روز از ثابت شدن علائم دیابت (پرنوشی، پرادراری و سطح بالای گلوکز سرم) از حیوانات این گروه به عنوان کنترل دیابتی استفاده شد. حیوانات این گروه در طول آزمایش، هیچ دارویی مصرف نکردند و تنها یک میلی‌لیتر نرمال سالین روزانه به مدت یک ماه از طریق گاوآژ دریافت کردند.

۳- گروه دیابتی مصرف‌کننده اتورواستاتین (DA): در این گروه، تمامی انجام مراحل آزمایش شبیه گروه کنترل دیابتی بود. با این تفاوت که حیوانات این گروه طی دوره آزمایش با داروی اتورواستاتین ( $20 \text{ mg/kg/bw}$ ) به صورت محلول در یک میلی‌لیتر نرمال سالین روزانه از طریق گاوآژ تیمار شدند.

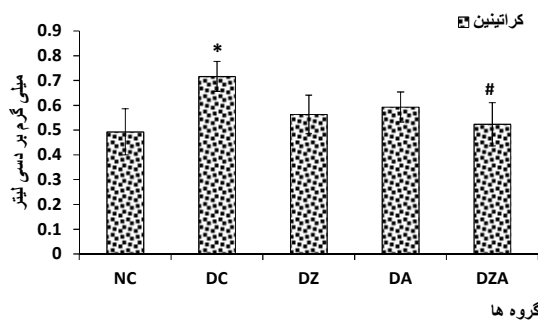
۴- گروه دیابتی مصرف‌کننده اکسیدروی (DZ): در این گروه نیز، تمامی انجام مراحل آزمایش شبیه گروه کنترل دیابتی بود. با این تفاوت که حیوانات این گروه طی دوره آزمایش با داروی اکسیدروی ( $30 \text{ mg/kg/bw}$ ) به صورت محلول در یک میلی‌لیتر نرمال سالین روزانه از طریق گاوآژ تیمار شدند.

۵- گروه دیابتی مصرف‌کننده ترکیبی از نصف دوز داروهای اتورواستاتین و اکسیدروی (DZA): در این گروه نیز، تمامی انجام مراحل آزمایش شبیه گروه کنترل دیابتی بود. با این تفاوت که حیوانات این گروه طی دوره آزمایش دو داروی اکسیدروی ( $15 \text{ mg/kg/bw}$ ) و اتورواستاتین ( $10 \text{ mg/kg/bw}$ ) را با نصف دوز به صورت محلول در یک میلی‌لیتر نرمال سالین روزانه از طریق



نمودار ۳: مقایسه اثر تیمار خوراکی آتورواستاتین، اکسیدروی و ترکیب آنها بر میانگین و انحراف معیار قطر گلوبول‌های کلیوی (μm) گروه‌های مورد مطالعه

NC: گروه کنترل سالم، DC گروه کنترل دیابتی، DZ گروه دیابتی تیمار شده با اکسیدروی (۳۰ mg/kg/bw)، DA گروه دیابتی تیمار شده با آتورواستاتین (۲۰ mg/kg/bw)، DZA گروه دیابتی تیمار شده با اکسیدروی (۱۵ mg/kg/bw) توام با آتورواستاتین (۱۰ mg/kg/bw) \*P<۰/۰۵ نسبت به گروه NC #P<۰/۰۵ نسبت به گروه DC

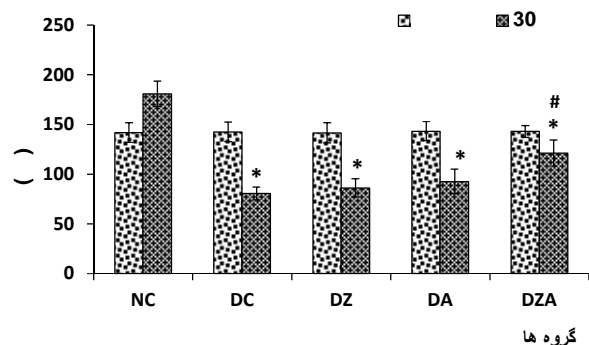


نمودار ۴: مقایسه اثر تیمار خوراکی آتورواستاتین، اکسیدروی و ترکیب آنها بر میزان میانگین و انحراف معیار کراتینین سرم گروه‌های مورد مطالعه

NC: گروه کنترل سالم، DC گروه کنترل دیابتی، DZ گروه دیابتی تیمار شده با اکسیدروی (۳۰ mg/kg/bw)، DA گروه دیابتی تیمار شده با آتورواستاتین (۲۰ mg/kg/bw)، DZA گروه دیابتی تیمار شده با اکسیدروی (۱۵ mg/kg/bw) توام با آتورواستاتین (۱۰ mg/kg/bw) \*P<۰/۰۵ نسبت به گروه NC #P<۰/۰۵ نسبت به گروه DC

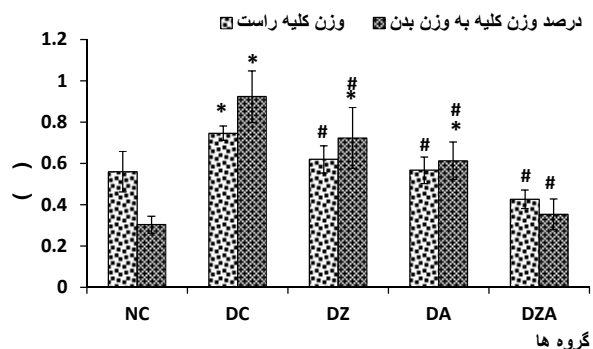
در نمودار ۴ نتایج مربوط به میزان کراتینین سرم پس از ۳۰ روز تیمار در گروه‌های مختلف نشان داده شده است. میزان کراتینین سرم در حیوانات گروه کنترل دیابتی، بعد از گذشت یک ماه از القای دیابت، در مقایسه با گروه کنترل سالم به طور معنی‌داری افزایش یافت (P<۰/۰۵). تیمار با آتورواستاتین، اکسیدروی و ترکیب این دو به مدت یک ماه میزان کراتینین سرم را به محدوده طبیعی بازگرداند و تفاوت آماری معنی‌داری میان گروه‌های تیمار با آتورواستاتین، اکسیدروی و ترکیب این دو مشاهده نشد. زیرا با وجود افزایش آماری معنی‌دار میزان کراتینین در موش‌های صحرایی دیابتی، این افزایش در حدی نبود که بین گروه‌های کنترل دیابتی و کنترل سالم اختلاف خیلی زیادی ایجاد نماید. از این رو تیمار موش‌های صحرایی دیابتی به مدت یک ماه با داروهای

گردید. به طوری که وزن و شاخص کلیه در گروه دیابتی تحت تیمار با ترکیبی از این دو دارو به محدوده طبیعی برگشت.



نمودار ۱: مقایسه اثر تیمار خوراکی آتورواستاتین، اکسیدروی و ترکیب آنها بر میانگین و انحراف معیار وزن بدن (گرم) موش‌های صحرایی گروه‌های مورد مطالعه در هفته قبل از بررسی و در پایان آزمایش

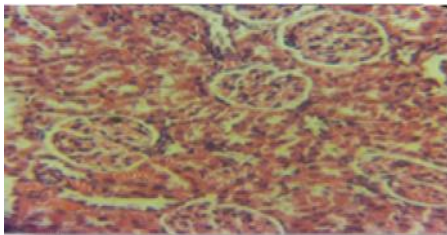
NC: گروه کنترل سالم، DC گروه کنترل دیابتی، DZ گروه دیابتی تیمار شده با اکسیدروی (۳۰ mg/kg/bw)، DA گروه دیابتی تیمار شده با آتورواستاتین (۲۰ mg/kg/bw)، DZA گروه دیابتی تیمار شده با اکسیدروی (۱۵ mg/kg/bw) توام با آتورواستاتین (۱۰ mg/kg/bw) \*P<۰/۰۵ نسبت به گروه NC #P<۰/۰۵ نسبت به گروه DC



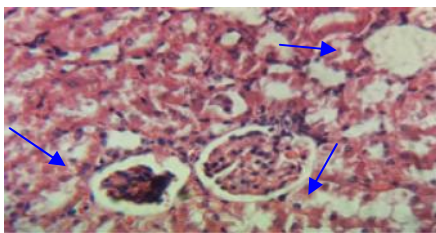
نمودار ۲: مقایسه اثر تیمار خوراکی آتورواستاتین، اکسیدروی و ترکیب آنها بر میانگین و انحراف معیار وزن و نسبت تغییرات وزن کلیه به وزن بدن (درصد) گروه‌های مورد مطالعه

NC: گروه کنترل سالم، DC گروه کنترل دیابتی، DZ گروه دیابتی تیمار شده با اکسیدروی (۳۰ mg/kg/bw)، DA گروه دیابتی تیمار شده با آتورواستاتین (۲۰ mg/kg/bw)، DZA گروه دیابتی تیمار شده با اکسیدروی (۱۵ mg/kg/bw) توام با آتورواستاتین (۱۰ mg/kg/bw) \*P<۰/۰۵ نسبت به گروه NC #P<۰/۰۵ نسبت به گروه DC

میانگین اندازه گلوبول‌های کلیوی پس از ۳۰ روز تیمار در گروه‌های مورد مطالعه در نمودار ۳ آمده است. میانگین اندازه گلوبول‌های کلیوی در گروه کنترل دیابتی به طور معنی‌داری کمتر از گروه کنترل سالم بود. تیمار موش‌های صحرایی دیابتی با آتورواستاتین، اکسیدروی و ترکیب آتورواستاتین و اکسیدروی سبب افزایش آماری معنی‌دار اندازه گلوبول‌ها نسبت به گروه کنترل دیابتی شد (P<۰/۰۵) و این افزایش در گروه تیمار شده با ترکیبی از نصف دوز این دو دارو بهتر از سایر گروه‌های تیمار بود.

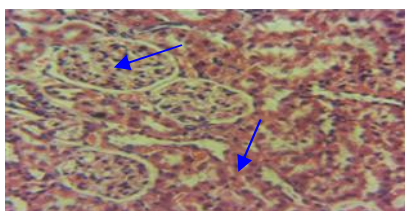


شکل ۱: برش عرضی از بافت کلیه گروه کنترل سالم (NC) هیچ تغییر مورفولوژیکی پیدا نکرد و لوله‌های ادراری، فضای ادراری و شبکه گلومرولی در حالت طبیعی مشاهده شد. بزرگ نمایی ۴۰۰x، رنگ آمیزی H&E

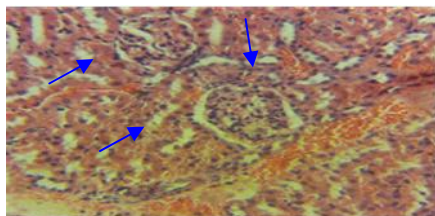


شکل ۲: برش عرضی از بافت کلیه گروه کنترل دیابتی (DC) گلومرولواسکلروزیس، افزایش ضخامت غشاء پایه کلاف‌های گلومرولی و لوله‌های کلیه از جمله دیستال، بزرگ شدن فضای ادراری، تحلیل شبکه گلومرولی، نکروز توبول‌ها و التهاب مشاهده شد.

بزرگ نمایی ۴۰۰x، رنگ آمیزی H&E



شکل ۳: برش عرضی از بافت کلیه گروه دیابتی تحت تیمار با ترکیبی از آتورواستاتین و اکسیدروی (DZA) گلومرول‌ها بزرگ و طبیعی بودند. ساختار بافتی لوله‌های پیچیده نزدیک، دور و گلومرول طبیعی بودند. ریزش اپی‌تلیال بسیار کمتر از گروه کنترل دیابتی بود. گلومرول‌ها بزرگ و طبیعی بودند. بزرگ نمایی ۴۰۰x، رنگ آمیزی H&E

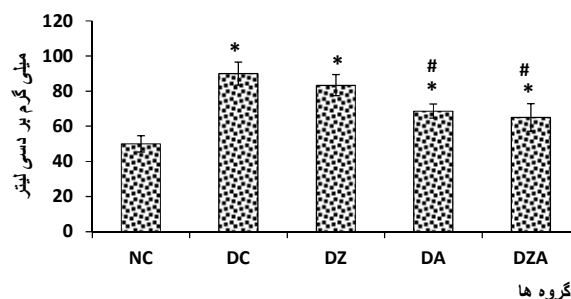


شکل ۴: برش عرضی از بافت کلیه گروه دیابتی تحت تیمار با اکسیدروی (DZ)

افزایش و تجمع ترشحات در لوله‌های پروگزیمال و تخریب سلول‌ها در تعدادی از گلومرول‌های ناحیه قشری، تحلیل شبکه گلومرولی، تغییرات در توبول‌های کلیوی و پرخونی مشاهده شد. تعدادی از لوله‌های پیچیده نزدیک و دور هم در این گروه تخریب شده بودند. بزرگ نمایی ۴۰۰x، رنگ آمیزی H&E

آتورواستاتین، اکسیدروی و ترکیب این دو دارو میزان کراتینین را به حالت طبیعی بازگرداند.

نتایج مربوط به میزان اوره سرم پس از ۳۰ روز تیمار در گروه‌های مختلف در نمودار ۵ آمده است. سطح اوره سرم در گروه کنترل دیابتی در مقایسه با گروه کنترل سالم افزایش آماری معنی داری نشان داد ( $P < 0.05$ ). تیمار با آتورواستاتین و ترکیبی از نصف دوز داروهای آتورواستاتین و اکسیدروی به‌طور معنی داری سبب کاهش میزان اوره در گروه‌های تیمار نسبت به گروه کنترل دیابتی شد. در حالی که سطح اوره سرم در گروه تحت تیمار با اکسیدروی کاهش آماری معنی داری نسبت به گروه کنترل دیابتی نشان نداد.



نمودار ۵: مقایسه اثر تیمار خوراکی آتورواستاتین، اکسیدروی و ترکیب آنها بر میزان میانگین و انحراف معیار اوره سرم گروه‌های مورد مطالعه

NC: گروه کنترل سالم، DC گروه کنترل دیابتی، DZ گروه دیابتی تیمار شده با اکسیدروی (۳۰ mg/kg/bw)، DA گروه دیابتی تیمار شده با آتورواستاتین (۲۰ mg/kg/bw)، DZA گروه دیابتی تیمار شده با اکسیدروی (۱۵ mg/kg/bw) توام با آتورواستاتین (۱۰ mg/kg/bw) \*  $P < 0.05$  نسبت به گروه NC #  $P < 0.05$  نسبت به گروه DC

بررسی‌های بافت‌شناسی کلیه با رنگ آمیزی هماتوکسیلین - ائوزین در گروه کنترل سالم هیچ‌گونه تغییر مورفولوژیکی نشان نداد و لوله‌های ادراری و شبکه گلومرولی در حالت طبیعی مشاهده شد (شکل یک). ضخیم‌شدگی، کاهش تعداد و قطر گلومرول‌ها، تحلیل شبکه گلومرولی و متعاقب آن افزایش فضای ادراری در گروه دیابتی مشاهده شد (شکل ۲). تیمار گروه دیابتی با ترکیب آتورواستاتین و اکسیدروی موجب بهبود قابل ملاحظه عوارض جانبی ناشی از دیابت ملیتوس در بافت کلیه شد. به‌طور کلی در این گروه ضایعه خاصی در گلومرول و فضای کلیوی، همچنین لوله‌های کلیوی مشاهده نشد و در صورت مشاهده نیز این تغییرات نسبت به گروه کنترل دیابتی کمتر بود (شکل ۳). البته این بهبود در موش‌های صحرائی تیمار شده با آتورواستاتین و اکسیدروی به تنهایی قابل توجه نبود (به ترتیب شکل‌های ۴ و ۵).

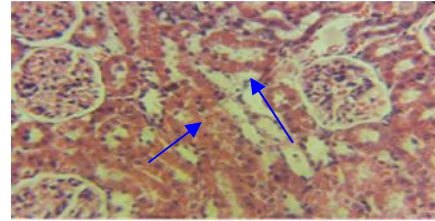
بیماری نفروپاتی دیابتی است (۴). به‌طور خلاصه می‌توان گفت که در مراحل پیشرفته و یا مراحل انتهایی نفروپاتی، میزان GFR کاهش یافته و دفع پروتئین با شدت فراوان ادامه می‌یابد که نتیجه آن، کاهش پروتئین و آلبومین در سرم است (۲ و ۳).

براساس یافته‌های قبلی، دیابت القاء شده توسط آلوکسان یا استرپتوزوتوسین در موش‌های صحرایی منجر به کاهش وزن بدن می‌شود (۲۹). در دیابت ملیتوس، تنظیم گلوکاگون و تشکیل cAMP در اثر کمبود انسولین به هم ریخته و منجر به پروتئولیز می‌شود (۳۰). از آنجا که پروتئین‌های ساختاری و بافت‌ها ۳۰ تا ۴۰ درصد از وزن کل بدن را تشکیل می‌دهند؛ تجزیه بیش از حد از پروتئین‌های بافت به علت پاسخ به کاهش انسولین و همچنین در دسترس نبودن کربوهیدرات برای تولید انرژی در دیابت باعث کاهش وزن بدن می‌شود (۳۱) که این یافته‌ها با نتایج تحقیق حاضر هم‌خوانی دارد.

یافته‌های این مطالعه نشان دادند که کاهش وزن در گروه‌های تحت تیمار با آتورواستاتین و اکسیدروی نسبت به گروه کنترل دیابتی تا حدودی جبران گردید و در گروه دیابتی تیمار شده با ترکیبی از نصف دوز این دو دارو افزایش وزن معنی‌دار داشت. افزایش وزن بدن یکی از شاخص‌های بهبود در حالت دیابتی است که اثر درمان بر روی وزن بدن را تعیین می‌کند (۳۲) و در این تحقیق نشان‌دهنده تاثیر بهتر تیمار ترکیبی آتورواستاتین و اکسیدروی بر وزن بدن موش‌های صحرایی بود.

در راستای این نتایج، می‌توان به شاخص نسبت وزن کلیه به وزن بدن به عنوان عامل ادم و التهاب بافت کلیه نیز اشاره کرد که در حیوانات دیابتی به دلیل هیپرگلیسمی مزمن و شدید افزایش یافته است. در شروع دیابت افزایش وزن کلیه همراه با افزایش موقت عامل رشد شبه انسولین کلیه (Insulin-Linke growth factor:IGF) است و این امر بیانگر آن است که این عامل ممکن است باعث رشد کلیه دیابتی شود. لذا بزرگ شدن کلیه‌ها در بیماران مبتلا به دیابت، موضوعی اثبات شده است که با افزایش دفع پروتئین از کلیه‌ها، افزایش وزن و حجم کلیه ادامه می‌یابد و از عوارض اصلی دیابت بر روی کلیه است (۳۳ و ۳۴) که نتایج مطالعه حاضر با این نتایج هم‌خوانی داشت و تیمار موش‌های صحرایی دیابتی با ترکیبی از نصف دوز آتورواستاتین و اکسیدروی این متغیرها را به‌طور قابل ملاحظه‌ای کاهش داد.

با نتایج هیستوپاتولوژی مطالعه حاضر در گروه دیابتی کاهش قطر و تعداد گلومرولی، تحلیل شبکه گلومرولی، اتساع در فضای ادراری، افزایش ضخامت غشاهای پایه گلومرولی و ماتریکس مزانژیال به وضوح قابل رویت بود. آسیب مهمی که در کلیه موش‌های دیابتی مشاهده شد؛ افزایش ضخامت غشاهای پایه



شکل ۵: برش عرضی از بافت کلیه گروه دیابتی تحت تیمار با آتورواستاتین (DA) افزایش و تجمع ترشحات در لوله‌های پروگزیمال و تخریب سلول‌ها در تعدادی از گلومرول‌ها دیده شد. تعدادی از لوله‌های پیچیده نزدیک و دور تخریب شده بودند؛ ولی با این وجود کاهش قابل ملاحظه ضایعات نسبت به گروه کنترل دیابتی مشاهده شد. بزرگ نمایی ۴۰x، رنگ آمیزی H&E

## بحث

با توجه به نتایج این مطالعه عوارض کلیوی دیابت آشکار شده و در همه شاخص‌های مورد مطالعه تفاوت معنی‌داری بین گروه کنترل سالم با گروه کنترل دیابتی وجود داشت. در این مطالعه بعد از یک ماه تیمار، وزن حیوانات تحت تیمار مخصوصاً گروه تیمار شده با ترکیبی از آتورواستاتین و اکسیدروی در مقایسه با گروه کنترل دیابتی افزایش معنی‌داری یافت. همچنین سطح اوره و کراتینین در گروه‌های تیمار شده، مخصوصاً گروه تحت تیمار با ترکیبی از نصف دوز آتورواستاتین و اکسیدروی در مقایسه با گروه کنترل دیابتی به صورت معنی‌دار کاهش داشت و بین گروه‌های دیابتی تیمار شده با آتورواستاتین و اکسیدروی از نظر تغییر عوامل اندازه‌گیری شده تفاوت قابل ملاحظه‌ای مشاهده نشد.

مدل ایجاد دیابت توسط استرپتوزوتوسین، مدل پذیرفته شده‌ای است که در حیوانات سبب بروز عوارض ثانویه دیابت نظیر نفروپاتی دیابتی می‌شود (۲۶). یکی از این علائم، افزایش میزان کراتینین و اوره خون (دو محصول زاید متابولیسم سلول‌های بدن) است. دلایل مختلفی می‌تواند باعث افزایش کراتینین و اوره خون شود که از جمله می‌توان به اختلال عملکرد کلیه‌ها به دلیل تخریب تعداد زیادی از گلومرول‌های کلیه و گلومرولواسکلروز اشاره کرد (۲۷).

نتیجه بررسی‌های آسیب‌شناختی نیز به خوبی این تغییرات را نشان داده‌اند. با آسیب مویرگ‌های گلومرولی و مسدود شدن آنها که طی هیپرگلیسمی مزمن اتفاق می‌افتد؛ اختلال در گردش خون عروق ریز کلیه و در نهایت کاهش میزان فیلتراسیون گلومرولی ایجاد می‌شود (۲۸). از آنجایی که کراتینین و اوره عوامل وابسته به فیلتراسیون گلومرولی هستند؛ به نظر می‌رسد کاهش فیلتراسیون به شدت، دفع کراتینین و اوره را تحت تأثیر قرار داده و منجر به افزایش این دو عامل در مطالعه حاضر شده است. با آسیب سدیفیلتراسیون، پروتئین‌آوری نیز صورت می‌گیرد که از علائم اصلی

مهمی در بروز نوروپاتی در حین هیپرگلیسمی مزمن دارند؛ باعث کاهش علائم نوروپاتی دیابتی و در نتیجه بهبود بافت کلیه می‌شوند. از محدودیت‌های این مطالعه می‌توان به عدم استفاده از داروی ضد دیابت برای کنترل دیابت اشاره نمود. لذا پیشنهاد می‌شود در مطالعات مشابه از یک گروه تیمار شده با داروهای ضد دیابت نیز استفاده گردد.

### نتیجه‌گیری

نتایج این مطالعه نشان داد که کاربرد درمانی داروهای آتورواستاتین و اکسیدروی به صورت ترکیبی در نصف دوزهای بهینه منجر به بروز نتایج بهتری در قیاس با تجویز انفرادی دوز کامل هر یک از این داروها در موش‌های صحرایی مبتلا به دیابت خواهد شد. همچنین براساس این نتایج، کاهش علائم نوروپاتی و تغییرات هیستوپاتولوژیک در دیابت کنترل نشده ممکن است مسؤول بخشی از اثرات همکاری مشاهده شده در درمان ترکیبی نسبت به تجویز انفرادی هر یک از این داروها باشد. هرچند به منظور یافتن سایر سازوکارهای احتمالی تحقیقات بیشتری نیازمند است. در مجموع ممکن است که این رهیافت دارویی به عنوان یک استراتژی سودمند در درمان بیماری دیابت که طیف گسترده‌ای از عوامل در ایجاد و بروز عوارض ناشی از آن دخیل هستند؛ مطرح گردد.

### تشکر و قدردانی

این مقاله حاصل بخشی از پایان‌نامه (شماره ۱۳۸-۲) خانم زهرا کرم پور قبیچاق برای اخذ درجه کارشناسی ارشد در رشته بیوشیمی از دانشکده علوم دانشگاه ارومیه بود. بدین وسیله از معاونت محترم پژوهشی دانشگاه ارومیه به خاطر فراهم کردن مقدمات انجام مطالعه و از گروه بیوشیمی و بافت‌شناسی دانشکده دامپزشکی دانشگاه ارومیه به خاطر همکاری و مساعدت در انجام آزمایشات بیوشیمیایی و هیستولوژیکی صمیمانه سپاسگزاری می‌گردد.

### References

1. Navarro-González JF, Mora-Fernández C, Muros de Fuentes M, García-Pérez J. Inflammatory molecules and pathways in the pathogenesis of diabetic nephropathy. *Nat Rev Nephrol.* 2011 Jun; 7(6): 327-40. doi: 10.1038/nrneph.2011.51
2. Moeller MJ, Tenten V. Renal albumin filtration: alternative models to the standard physical barriers. *Nat Rev Nephrol.* 2013 May; 9(5): 266-77. doi: 10.1038/nrneph.2013.58
3. Rivero A, Mora C, Muros M, García J, Herrera H, Navarro-González JF. Pathogenic perspectives for the role of inflammation in diabetic nephropathy. *Clin Sci (Lond).* 2009 Mar; 116(6): 479-92. doi: 10.1042/CS20080394
4. Wada J, Makino H. Inflammation and the pathogenesis of diabetic nephropathy. *Clin Sci (Lond).* 2013 Feb; 124(3): 139-52. doi: 10.1042/CS20120198
5. Elmarakby AA, Sullivan JC. Relationship between oxidative stress and inflammatory cytokines in diabetic nephropathy. *Cardiovasc Ther.* 2012 Feb; 30(1): 49-59. doi: 10.1111/j.1755-5922.2010.00218.x
6. Murrow JR, Sher S, Ali S, Uphoff I, Patel R, Porkert M, et al.

گلوامرولی و ماتریکس مزانژیال بود. طبق مطالعات قبلی، افزایش ماتریکس مزانژیال در نوروپاتی دیابتی، در ارتباط با تغییرات ماتریکس خارج سلولی است (۳۵). طبق نظر Kotajima و همکاران، در بیماری دیابت هیدروکسی پرولین که از اجزای ویژه کلاژن بافتی است؛ در کلیه افزایش می‌یابد (۳۶). افزایش ماتریکس مزانژیال با افزایش سنتز کلاژن نوع ۴ که یکی از اجزاء ماتریکس خارج سلولی در کلیه است؛ حاصل می‌گردد. MMPs (Matrix metallo proteinase) مسؤول تجزیه و زوال ماتریکس خارج سلولی هستند و در این میان MMP2 و MMP9 به‌طور اختصاصی مسؤول تجزیه و نابودی کلاژن هستند. در نوروپاتی دیابتی فعالیت MMP2 و MMP9 کاهش می‌یابد که در نهایت به افزایش EMC (Extra Cellular Matrix) منجر خواهد شد. این احتمال وجود دارد که تیمار با ترکیب داروهای آتورواستاتین و اکسیدروی باعث بازگشت فعالیت MMP2 و MMP9 به حالت طبیعی گردیده که مانع از افزایش ماتریکس مزانژیال و در نهایت اسکروز گلوامرولی و فیروز کلیه‌ها می‌شود (۳۷-۳۵). بنابراین درمان با ترکیبی از نصف دوز داروهای آتورواستاتین و اکسیدروی در گروه دیابتی تیمار شده به دلیل اثر هم‌افزایی و مکمل‌کنندگی این دو، منجر به کاهش فضای ادراری و ضخامت غشای پایه گلوامرولی‌ها، افزایش قطر و تعداد گلوامرولی‌ها، بهبود تحلیل شبکه گلوامرولی، بهبود نکروز توبول‌ها و کاهش ریزش اپی‌تلیال نسبت به گروه کنترل دیابتی گردید. در حالی که مصرف داروهای آتورواستاتین و اکسیدروی به تنهایی در گروه‌های دیابتی تاثیر چندانی بر بهبود بافت کلیه نداشت. از آن جایی که طبق یافته‌های مطالعات، آتورواستاتین و اکسیدروی به عنوان یک آنتی‌اکسیدان قوی و ضد التهاب در سیستم‌های زیستی عمل می‌کنند؛ شاید بتوان گفت این دو دارو با کاهش رادیکال‌های آزاد و التهاب که نقش

The differential effect of statins on oxidative stress and endothelial function: atorvastatin versus pravastatin. *J Clin Lipidol.* 2012 Jan-Feb; 6(1): 42-49. doi: 10.1016/j.jacl.2011.08.006

7. Forbes JM, Coughlan MT, Cooper ME. Oxidative stress as a major culprit in kidney disease in diabetes. *Diabetes.* 2008 Jun; 57(6): 1446-54. doi: 10.2337/db08-0057

8. Afshari AT, Shirpoor A, Farshid A, Saadatian R, Rasmi Y, Saboory E, et al. The effect of ginger on diabetic nephropathy, plasma antioxidant capacity and lipid peroxidation in rats. *Food Chemistry.* 2007; 101(1): 148-53. <https://doi.org/10.1016/j.foodchem.2006.01.013>

9. Chen X, Hu X, Zou Y, Pi R, Liu M, Wang T, et al. Combined treatment with minocycline and prednisone attenuates experimental autoimmune encephalomyelitis in C57 BL/6 mice. *J Neuroimmunol.* 2009 May; 210(1-2): 22-29. doi: 10.1016/j.jneuroim.2009.02.016

10. Conway D, Cohen JA. Combination therapy in multiple sclerosis. *Lancet Neurol.* 2010 Mar; 9(3): 299-308. doi: 10.1016/S1474-4422(10)70007-7



11. Luo JD, Zhang WW, Zhang GP, Zhong BH, Ou HJ. Effects of simvastatin on activities of endogenous antioxidant enzymes and angiotensin-converting enzyme in rat myocardium with pressure-overload cardiac hypertrophy. *Acta Pharmacol Sin.* 2002 Feb; 23(2): 124-28.
12. Lefer DJ, Scalia R, Jones SP, Sharp BR, Hoffmeyer MR, Farvid AR, et al. HMG-CoA reductase inhibition protects the diabetic myocardium from ischemia-reperfusion injury. *FASEB J.* 2001 Jun; 15(8): 1454-56.
13. Kishi T, Hirooka Y, Konno S, Sunagawa K. Atorvastatin improves the impaired baroreflex sensitivity via anti-oxidant effect in the rostral ventrolateral medulla of SHRSP. *Clin Exp Hypertens.* 2009 Nov; 31(8): 698-704. doi: 10.3109/10641960903407066
14. Mooradian AD, Haas MJ, Batejko O, Hovsepian M, Feman SS. Statins ameliorate endothelial barrier permeability changes in the cerebral tissue of streptozotocin-induced diabetic rats. *Diabetes.* 2005 Oct; 54(10): 2977-82.
15. Grip O, Janciauskiene S, Bredberg A. Use of atorvastatin as an anti-inflammatory treatment in Crohn's disease. *Br J Pharmacol.* 2008 Dec; 155(7): 1085-92. doi: 10.1038/bjp.2008.369
16. Li J, Sun YM, Wang LF, Li ZQ, Pan W, Cao HY. Comparison of effects of simvastatin versus atorvastatin on oxidative stress in patients with coronary heart disease. *Clin Cardiol.* 2010 Apr; 33(4): 222-27. doi: 10.1002/clc.20724
17. Mohammadi MT, Ramezani Binabaj M, Mirjalili MH, Ghaedniaye Jahromi M, Jafari M, Salem F. [Effect of atorvastatin on pancreatic oxidative stress in Streptozotocin-induced diabetic rat]. *Int J Endocrinol Metab.* 2013; 15(2): 197-204. [Article in Persian]
18. Mohammadi MT, Amini R, Jahanbakhsh Z, Shekarforoush S. Effects of atorvastatin on the hypertension-induced oxidative stress in the rat brain. *Iran Biomed J.* 2013; 17(3): 152-57.
19. Furukawa M, Gohda T, Tanimoto M, Tomino Y. Pathogenesis and novel treatment from the mouse model of type 2 diabetic nephropathy. *Sci World J.* Volume 2013, Article ID: 928197. <http://dx.doi.org/10.1155/2013/928197>
20. Umrani RD, Paknikar KM. Zinc oxide nanoparticles show antidiabetic activity in streptozotocin-induced Type 1 and 2 diabetic rats. *Nanomedicine (Lond).* 2014 Jan; 9(1): 89-104. doi: 10.2217/nmm.12.205
21. Barrett KE, Barman SM, Boitano S, Brooks HL. Cardiovascular regulatory mechanisms. *Ganong's Review of Medical Physiology.* 23<sup>rd</sup> edition. New Delhi: Tata McGraw-Hill Companies. 2010; pp: 555-68.
22. Eller P, Eller K, Wolf AM, Reinstadler SJ, Tagwerker A, Patsch JR, et al. Atorvastatin attenuates murine anti-glomerular basement membrane glomerulonephritis. *Kidney Int.* 2010 Mar; 77(5): 428-35. doi: 10.1038/ki.2009.478
23. Sheikhpour R. [Evaluation of the effect of Zinc supplement on serum lipids level in type II diabetic patients]. *J Ardabil Univ Med Sci.* 2011; 11(1): 59-66. [Article in Persian]
24. Sancheti S, Sancheti S, Bafna M, Seo SY. Antihyperglycemic, antihyperlipidemic, and antioxidant effects of Chaenomeles sinensis fruit extract in streptozotocin-induced diabetic rats. *Eur Food Res Technol.* 2010; 231(3): 415-21.
25. Hosseinzadeh H, Ramezani M, Danaei AR. Antihyperglycaemic effect and acute toxicity of *Securigera Securidaca* L. seed extracts in mice. *Phytother Res.* 2002 Dec; 16(8): 745-47. doi: 10.1002/ptr.1020
26. Shokrzadeh M, Jahani M, Vafaiepour Z, Shaki F. [Protective effect of Nanoceria against renal mitochondrial damage in Streptozocine-induced diabetic mice]. *J Mazandaran Univ Med Sci.* 2016; 25 (132): 258-69. [Article in Persian]
27. Perkins BA, Ficociello LH, Roshan B, Warram JH, Krolewski AS. In patients with type 1 diabetes and new-onset microalbuminuria the development of advanced chronic kidney disease may not require progression to proteinuria. *Kidney Int.* 2010 Jan; 77(1): 57-64. doi: 10.1038/ki.2009.399
28. Satchell SC, Tooke JE. What is the mechanism of microalbuminuria in diabetes: a role for the glomerular endothelium? *Diabetologia.* 2008; 51(5): 714-25. doi: 10.1007/s00125-008-0961-8
29. Bwititi P, Musabayane CT, Nhachi CF. Effects of *Opuntia megacantha* on blood glucose and kidney function in streptozotocin diabetic rats. *J Ethnopharmacol.* 2000 Mar; 69(3): 247-52.
30. Rajasekaran S, Sivagnanam K, Subramanian S. Mineral contents of aloe vera leaf gel and their role on streptozotocin-induced diabetic rats. *Biol Trace Elem Res.* 2005; 108 (1-3): 185-95. doi: 10.1385/BTER:108:1-3:185
31. Shokeen P, Anand P, Murali YK, Tandon V. Antidiabetic activity of 50% ethanolic extract of *Ricinus communis* and its purified fractions. *Food Chem Toxicol.* 2008 Nov; 46(11): 3458-66. doi: 10.1016/j.fct.2008.08.020
32. Al-Attar AM, Zari TA. Influences of crude extract of tea leaves, *Camellia sinensis*, on streptozotocin diabetic male albino mice. *Saudi J Biol Sci.* 2010 Oct; 17(4): 295-301. doi: 10.1016/j.sjbs.2010.05.007
33. Flyvbjerg A, Bornfeldt KE, Orskov H, Aronqvist HJ. Effect of insulin-like growth factor I infusion on renal hypertrophy in experimental diabetes mellitus in rats. *Diabetologia.* 1991 Oct; 34(10): 715-20.
34. Bilous R. Renal structural damage in IDDM and NIDDM functional relationships. London: John Wiley & Sons. 2001; pp: 71-89.
35. Kolset SO, Reinholt FP, Jenssen T. Diabetic nephropathy and extracellular matrix. *J Histochem Cytochem.* 2012 Dec; 60(12): 976-86. doi: 10.1369/0022155412465073
36. Kotajima N, Kimura T, Kanda T, Obata K, Kuwabara A, Fukumura Y, Kobayashi I. Type IV collagen as an early marker for diabetic nephropathy in non-insulin-dependent diabetes mellitus. *J Diabetes Complications.* 2000 Jan-Feb; 14(1): 13-7.
37. Sottile J. Regulation of angiogenesis by extracellular matrix. *Biochim Biophys Acta.* 2004 Mar; 1654(1): 13-22. doi: 10.1016/j.bbcan.2003.07.002