

تشخیص میزان کلونیزاسیون لیستریامنوسایتوژنز در موش BALB/c

و اثر آن بر بافت کبد و طحال مادر و جنین

دکتر پرویندخت بیات^۱، دکتر عنایت الله کلاتر هرمزی^۲، علی خسروبیگی^{۳*}

۱- استاد، گروه علوم تشریح، دانشکده پزشکی، دانشگاه علوم پزشکی اراک، اراک، ایران. ۲- استادیار، گروه میکروبی شناسی، واحد کرج، دانشگاه آزاد اسلامی، کرج، ایران.

۳- دانشجوی رشته پزشکی، دانشکده پزشکی، کمیته تحقیقات دانشجویی، دانشگاه علوم پزشکی اراک، اراک، ایران.

چکیده

زمینه و هدف: لیستریامنوسایتوژنز باسیلی داخل سلولی و فاقد اسپور است و از طریق سزیزجات و لبنیات آلوده به انسان منتقل می‌شود. این باکتری عامل سقط جنین و ناهنجاری‌های جنینی در انسان می‌شود. این مطالعه به منظور تشخیص میزان کلونیزاسیون لیستریامنوسایتوژنز در موش BALB/c و اثر آن بر بافت کبد و طحال مادر و جنین انجام شد.

روش بررسی: در این مطالعه تجربی موش‌های باردار نژاد BALB/c با پلویید $H-i d$ دو گروه شاهد و تجربی که در شرایط یکسان آزمایشگاهی قرار داشتند؛ به ترتیب $20 \mu\text{L}$ سرم نرمال سالین و $1/2 \text{ LogFCU}/\text{ml}$ از استرین Δb لیستریامنوسایتوژنز به صورت داخل صفاقی تزریق شد. در روزهای صفر تا ۲۴ بارداری از هر گروه به صورت تصادفی ۳ سر انتخاب و ۵ میلی‌لیتر خون گرفته شد. سپس در روز سیزده بارداری نخاعی شدند و رحم پلاستنا، کبد و طحال برای تعیین کلونیزاسیون برداشته شد. تعدادی از مادران باردار در روز ۲۴ بارداری سزارین شدند و میزان آلودگی کبد و طحال مشخص گردید. همچنین از جنین‌هایی که به مرحله فول ترم رسیده بودند؛ کبد و طحال در ساعت اول تولد برداشته شد و مقاطع بافتی تهیه گردید.

یافته‌ها: با استفاده از دوز غیرکشنده سوسپانسیون استرین‌های لیستریامنوسایتوژنز Δb نشان داده شد که تا روز سی پس از تزریق در بافت‌های موش باکتری وجود داشت. در بافت کبد بیشترین و در خون کمترین میزان کلونیزاسیون باسیل مشاهده شد. اندازه وزنی / حجمی بافت‌های بررسی شده نسبت به گروه شاهد افزایش آماری معنی‌داری داشت ($P < 0/05$). در مقاطع بافتی کبد، دژنراسیون و تغییر شکل هیاتوسیت‌ها به صورت مکعبی، محو فضاهای سینوسی بر اثر فشار این سلول‌ها و در بعضی مقاطع آتروفی طناب‌های سلولی و اتساع سینوزویدها دیده شد و باکتری در داخل هیاتوسیت‌های کبد مادر و جنین وجود داشت. در مقاطع بافتی طحال، تخریب پولپ قرمز و بهم‌ریختگی ساختمان لنفوئیدی، وجود بافت نکروزه دیده شد و به میزان زیادی باکتری در داخل سلول‌های بافت طحالی وجود داشت.

نتیجه‌گیری: آلودگی به لیستریا مونوسایتوژنز در موش BALB/c باعث تغییرات ساختار کبد و طحال زاده‌های آن می‌گردد.

کلید واژه‌ها: سقط جنین، ناهنجاری‌های جنینی، لیستریامنوسایتوژنز

* نویسنده مسؤول: علی خسروبیگی، پست الکترونیکی ali.khosrobeigi@arakmu.ac.ir

نشانی: اراک، سردشت، دانشگاه علوم پزشکی اراک، کمیته تحقیقات دانشجویی، تلفن ۰۸۶-۳۴۱۷۳۵۰۳، نمابر ۳۳۱۳۳۱۴۷

وصول مقاله: ۹۳/۳/۱۷، اصلاح نهایی: ۹۴/۳/۳، پذیرش مقاله: ۹۴/۳/۱۱

مقدمه

عوامل موثر در ایجاد ناهنجاری‌های جنینی پس از آلودگی توسط لیستریامنوسایتوژنز در انسان به خاطر ملاحظات اخلاقی وجود ندارد؛ لذا ضرورت یافته تا اثرات ناشی از آلودگی در طول بارداری بر روی جنین در یک مدل حیوانی که از نظر بارداری مشابه انسان است؛ مورد مطالعه قرار گیرد. در آزمایشات تجربی اخیر بیشتر به بررسی جنبه‌های ایمونولوژیک لیستریوز در دوران بارداری پرداخته شده و به نتایجی نیز دست یافته‌اند که لازم است با دیدگاه باکتریولوژی و هیستولوژی لیستریوز در دوران بارداری مورد مقایسه و تحلیل قرار گیرند تا از نتایج به تحلیل‌های جدید دست یافت (۳).

لیستریامنوسایتوژنز باسیلی کوتاه، گرم مثبت، انگل اختیاری داخل سلولی و فاقد اسپور است که از طریق سزیزجات آلوده، شیر، پنیر و گوشت آلوده به انسان یا دام منتقل می‌شود (۱). مطالعات اپیدمیولوژیک نشان داده این باکتری یکی از عوامل باکتریایی، سپتی‌سمی مننگوآنسفالوسیت، اسپلنومگالی و هیپاتومگالی به‌ویژه در دوران بارداری است که منجر به سقط یا مرگ جنین یا تولد زودرس جنین، تخریب بافتی در ارگان‌ها و مرگ نوزاد پس از تولد می‌شود (۲). به دلیل این که امکان تحقیق تجربی برای ارزیابی

تشکیل شده بر روی سطح محیط کشت بلاد آگار برداشت نمودیم و در ۵ میلی لیتر سرم فیزیولوژی استریل حل کرده و به کمک اسپکتروفتومتر با تعیین میزان جذب نور در طول موج ۶۰۰nm و با استفاده از دامنه استاندارد رشد باکتری (نشان دهنده میزان تغییرات جذب نوری برحسب تغییرات 10gCFU/ml) غلظت آن را تعیین نمودیم و رقت‌های مختلف برای تزریق تهیه شد. سوسپانسیون‌های تهیه شده با غلظت‌های معین در گلیسرول ۲۰ درصد و دمای منفی ۲۰ درجه سانتی گراد نگهداری شد.

برای تهیه آنتی ژن و عوامل بیماری‌زای باکتری، ۳ کلنی از کشت ۲۴ ساعته باکتری را در محیط کشت مایع برین هارت اینفیوژن در دمای ۳۷ درجه سانتی گراد به مدت ۲۴ ساعت کشت دادیم. سپس آن را با دور ۸۰۰۰ سانترفیوژ نموده و رسوب را به کمک ۵mg/ml آنزیم لیزوزیم و محلول ۵/۰ مولار EDTA لیز کرده و مجدداً سوسپانسیون حاصله را سانترفیوژ نمودیم. مایع رویی برای حصول اطمینان از عدم وجود باکتری مورد بررسی میکروسکوپی قرار گرفت. در صورتی که فاقد باکتری زنده بود؛ از نظر بررسی اثرات عوامل بیماری‌زا مورد استفاده قرار گرفت. ۷۲ ساعت بعد از تزریق ۲۰۰µl از این باکتری غیرکشنده به گروه اول تجربی، آنها را نخاعی نموده و پس از تشریح نمونه‌های موردنظر را برداشته و قطعات بافت له شده را در محیط کشت برین هارت اینفیوژن برات کشت داده و در دمای ۳۷ درجه سانتی گراد به مدت ۲۴ ساعت نگهداری کردیم. با انجام کشت و کلنی کانت از بافت‌های له شده اندام‌های مختلف میزان آلودگی آنها با باکتری (۹ و ۱۰) و دوز غیرکشنده تعیین شد.

مرحله دوم با یک گروه شاهد و سه گروه تجربی شروع شد. به ۳۵ سر موش شاهد در روز ۱۰ بارداری ۲۰۰Lµl سرم نرمال سالین و به ۳۵ سر هم به‌عنوان گروه دوم موش‌های تجربی ۲۰۰Lµl از دوز غیرکشنده باکتری ۱/۲ LogFCU/lm لیستریامونوسیتوزنز از سروتیپ ۴b (غیرکشنده) به‌صورت داخل صفاقی تزریق گردید. به مدت ۳۰ روز هر روز از سه موش ۰/۵ میلی لیتر خون با سرنگ انسولین از ورید دمی گرفته شد و وجود باکتری بررسی گردید. تعداد ۳۵ سر از مادران باردار (گروه سوم مورد) در روز ۲۴ حاملگی سزارین شده و جنین خارج گردید تا کبد و طحال در محیط کاملاً استریل جدا شده و برای تهیه مقاطع هیستولوژی در فرمالین ۱۰ درصد قرار داده شد. همچنین نوزادان ۳۵ سر مادران باردار (گروه چهارم) که به مرحله فول ترم رسیده بودند و به‌طور طبیعی زایمان کردند؛ در ساعت اول تولد کبد و طحال نوزاد به‌طور کامل خارج شد و در فرمالین ۱۰ درصد قرار گرفت. همچنین از کبد و طحال مادران هم نمونه به‌صورت برداشتن یک بلوک یک در یک سانتی متری از لب راست کبد و کل طحال انجام شد و در فرمالین قرار گرفت. سپس با روش روتین آزمایشگاه بافت پاساژ داده شدند

نتایج مطالعات قبلی نشان داده عفونت لیستریوز در افرادی با سیستم ایمنی ضعیف و در زنان بارداری که سیستم ایمنی سلولی و هومرال آنها به خاطر حفظ جنین تضعیف شده است؛ دیده می‌شود (۴). همین‌طور در آزمایشات انجام شده روی موش در دوران بارداری؛ مادران باردار و جنین آنها نسبت به باکتری حساسیت بیشتری داشته و باکتری در آنها بیماری‌های حادتری ایجاد کرده است (۵). کبد نقش مهمی طی مدت عفونت ناشی از لیستریامونوسیتوز ایفا کرده و این اندام بافت اصلی است که حدود ۹۹-۶۵ درصد باکتری‌های تزریق شده در آنجا مستقر می‌شوند (۶). طحال هم به‌عنوان محل تولید لئوسیت‌ها و سلول‌های دفاعی دیگر نقش مهمی در مقابله با این باکتری دارد (۷). این مطالعه به منظور تشخیص میزان کلونیزاسیون لیستریامونوسایتوزنز در موش نژاد BALB/c هاپلوئید H-i d و اثر آن بر بافت کبد و طحال مادر و جنین انجام شد.

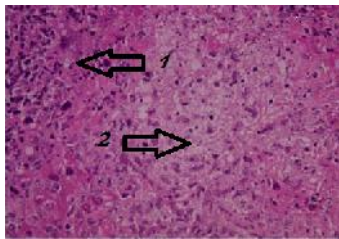
روش بررسی

این مطالعه تجربی روی ۱۴۰ سر موش ماده نژاد BALB/c هاپلوئید H-i d با وزن تقریبی ۱۸-۲۱ گرم و سن ۸-۱۰ هفته خریداری شده از انستیتو پاستور ایران در آزمایشگاه میکروبی‌شناسی و علوم تشریح دانشگاه علوم پزشکی اراک در سال ۱۳۹۲ انجام شد. موش‌های نر و ماده تحت شرایط ۱۲ ساعت نور و ۱۲ ساعت تاریکی و دمای ۲۵-۲۰ درجه سانتی گراد به مدت حداقل یک هفته نگهداری شدند تا با شرایط آزمایشگاهی سازگار شوند. سپس موش‌های نر و ماده آمیزش داده شدند. دوره بارداری موش‌های مورد مطالعه ۱۸-۲۲ روز است (۸). در مرحله اول با دیدن پلاک واژینال روز صفر بارداری تعیین شد. موش‌ها در ۴ گروه ۳۵ تایی شامل یک گروه کنترل و سه گروه تجربی قرار گرفتند و در شرایط نوری و دمایی و آب و غذایی یکسان نگهداری شدند.

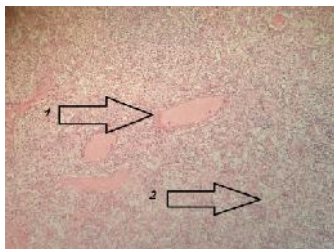
برای تعیین کلنی کانت در روز دهم بارداری، به موش‌های گروه اول تجربی ۰/۲ میلی لیتر سوسپانسیون میکروبی حاوی ۵/۴ log Cfu/ml لیستریامونوسیتوزنز داخل صفاقی تزریق شد.

این باکتری استاندارد شامل سرتیپ‌های ۴c، ۴d، ۴a، ۱/۲b و ۱/۲a بود که به‌صورت لیوفلیزه از مرکز کلکسیون باکتری‌های عفونی ایران وابسته به سازمان پژوهش‌های علمی و صنعتی ایران تهیه شد. برای تهیه سوسپانسیون میکروبی به هر آمپول لیوفلیزه میزان ۰/۴ میلی لیتر محیط کشت مایع هارت اینفیوژن اضافه و کاملاً مخلوط شد. سپس به محیط کشت برین هارت برات انتقال یافت و در دمای ۳۷ درجه سانتی گراد به مدت ۴۸ ساعت کشت داده شد. از کشت مایع تهیه شده به محیط جامد بلاد آگار پاساژ داده شد و به مدت ۲۴ ساعت در دمای ۳۷ درجه سانتی گراد نگهداری گردید. با توجه به غلظت سوسپانسیون باکتری‌های مورد نظر از کلنی‌های

طناب‌های سلولی در لبول‌های کبدی در بعضی مقاطع، وجود باکتری در سلول‌های کبدی مجاور سینوزوئیدها مشاهده شد. همچنین در لام‌های کبد جنین تغییرات به‌شکل دژنراسیون واکوئله در اطراف فضای پورت، تکثیر موضعی سلول‌های مجرای صفراوی و وجود باکتری در سلول‌های کبدی دیده شد.



شکل ۳: تصویر میکروسکوپی از بافت طحال آلوده موش BALB/c (رنگ‌آمیزی H&E، بزرگ‌نمایی 40X) از بافت طحال در گروه آلوده به لیستریامونوسیتوز نشان‌دهنده مراکز فولیکولی نکروزه (۱)، تخریب پولپ قرمز و بهم‌ریختگی ساختمان لنفوییدی (۲)



شکل ۴: تصویر میکروسکوپی از بافت طحال عادی موش BALB/c (رنگ‌آمیزی H&E، بزرگ‌نمایی 10X) از بافت طحال در گروه سالم نشان‌دهنده نظم در ساختمان‌های پولپ قرمز (۱) مراکز فولیکولی طبیعی (۲)

در مقاطع میکروسکوپی از طحال موش مادر در مقایسه با حالت طبیعی تغییراتی شامل مراکز فولیکولی نکروزه، تخریب پولپ قرمز و بهم‌ریختگی ساختمان لنفوییدی مشاهده شد. همچنین در طحال جنین تغییرات به‌صورت تخریب پولپ قرمز و بهم‌ریختگی ساختمان لنفوییدی، وجود بافت نکروزه در طحال و وجود تعداد زیادی باکتری در داخل سلول‌های بافت طحالی دیده شد. تغییرات مشاهده شده در لام‌ها با شدت متفاوت بود؛ اما در تمام لام‌های گروه‌های مداخله این اختلالات دیده شد.

بحث

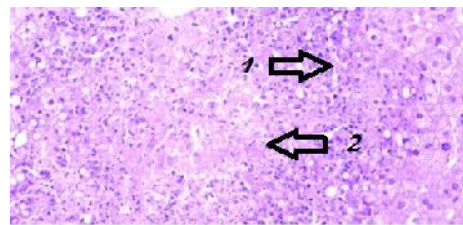
بررسی میزان کلونیزاسیون باکتری در ارگان‌های مختلف در موش مادر ۷۲ ساعت پس از تزریق داخل صفاقی استرین ۴b لیستریامونوسیتوز نشان داد میزان استقرار باکتری در ارگان‌های مختلف به ترتیب از کم به زیاد در کبد، رحم، پلاستنا و خون است. میزان کلونیزاسیون باکتری در رحم کمتر از پلاستنا بود. مطالعه Schuchat و Slutsker (۱۱) روی موش در مورد میزان کلونیزاسیون باکتری در پلاستنا، کبد و طحال نتایج مطالعه ما را مورد تایید قرار می‌دهد. تفاوت موجود در بافت‌های مختلف احتمالاً می‌تواند

و مقاطع ۵μm برش داده شد و با روش H&E رنگ‌آمیزی شدند. داده‌ها با استفاده از نرم‌افزار آماری SPSS-16 و آزمون تی مستقل تجزیه و تحلیل شدند. مقادیر کمتر از ۰/۰۵ معنی‌دار تلقی شد.

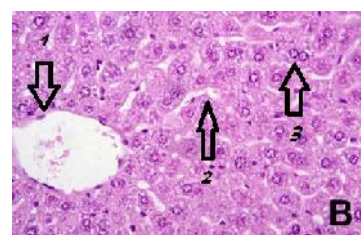
یافته‌ها

کلونیزاسیون لیستریامونوسیتوز در کبد و طحال، خون، پلاستنا و رحم موش‌های مادر باردار دیده شد و کلنی کانت آن در اعضا فوق طی ۷۲ ساعت پس از تزریق داخل صفاقی در مادر و نیز در کبد و طحال جنین ۲۴ روزه سزارین شده و فول ترم که در روز دهم حاملگی مادر در معرض باکتری قرار گرفتند؛ مشاهده شد (جدول یک). بیشترین میزان کلنی کانت در خون مادر و کمترین میزان در طحال وجود داشت.

درصد افزایش وزنی / حجمی کبد و طحال موش‌های ماده باردار و جنین ۲۴ روزه سزارین شده و جنین فول ترم آلوده نسبت به گروه طبیعی افزایش نشان داد (جدول ۲) ($P < 0/05$).



شکل ۱: تصویر میکروسکوپی از بافت کبد موش BALB/c (رنگ‌آمیزی H&E، بزرگ‌نمایی 40X) در گروه آلوده به لیستریامونوسیتوز نشان‌دهنده اتساع سینوزوئیدها به دلیل آتروفی طناب‌های سلولی (۲) در لبول‌های کبدی و وجود باکتری در سلول‌های کبدی مجاور سینوزوئیدها و به‌طور کلی بهم‌ریختن تمامی ساختار لوپولی کبد و پرخونی (۱)



شکل ۲: تصویر میکروسکوپی از بافت کبد عادی موش BALB/c (رنگ‌آمیزی H&E، بزرگ‌نمایی 40X) در گروه سالم نشان‌دهنده ورید پورت (۱) و سینوزوئیدها (۲) و به‌طور کلی انسجام سلولی طناب‌های طبیعی (۳) در لبول‌های کبدی

در نمونه‌های میکروسکوپی کبد (شکل‌های ۱ و ۲) و طحال (شکل‌های ۳ و ۴) دژنراسیو واکوئله هپاتوسیت‌ها، بهم‌خوردن ساختمان لبول‌های کبدی، کاهش طناب‌های سلولی و کولایس سینوزوئیدها به دلیل تحت فشار قرار گرفتن توسط هپاتوسیت‌های واکوئله در بعضی مقاطع، اتساع سینوزوئیدها به دلیل آتروفی

جدول ۱: میزان کلونیزاسیون لیستریا مونوسیتوزنز برحسب $\log \text{FCU}/\text{lm}$ در کبد، طحال، رحم و پلاستنا و خون موش مادر و نیز در بافت کبد جنین‌های آلوده شده از طریق تزریق داخل صفاقی سوسپانسیون میکروبی لیسترین ϵb در روز دهم بارداری

کلنی کانت باکتری‌ها در ارگان (UFCogL/Am)	رحم	پلاستنا	خون	کبد
مادر	$7/72 \pm 20$	$1/21 \pm 0/48$	$1/94 \pm 0/77$	$7/23 \pm 0/29$
جنین ۲۴ روزه سزارین شده	-	-	-	$7/48 \pm 0/50$
جنین فول ترم	-	-	-	$7/91 \pm 0/26$

جدول ۲: درصد وزنی / حجمی کبد و طحال موش‌های ماده باردار BALB/c و جنین ۲۴ روزه سزارین شده و جنین فول ترم آلوده از طریق تزریق داخل صفاقی سوسپانسیون میکروبی حاوی $5/4 \text{ LogFCU}/\text{lm}$ لیستریامونوسیتوزنز ϵb در روز دهم بارداری نسبت به ارگان‌های طبیعی (غیر آلوده)

درصد افزایش وزنی / حجمی در ارگان	موش مادر آلوده	جنین سزارین شده در ۲۴ روزگی آلوده	جنین فول ترم آلوده
کبد	$46/95 \pm 4/18$	$28/21 \pm 2/56$	$35/11 \pm 2/32$
طحال	$34/31 \pm 2/47$	$33/29 \pm 2/44$	$28/71 \pm 1/53$

بافتی به صورت دژنراسیون و تغییر شکل هپاتوسیت‌ها به صورت مکعبی محو فضاهای سینوسی بر اثر فشار این سلول‌ها و در بعضی مقاطع آتروفی طناب‌های سلولی و اتساع سینوزویدها و وجود باکتری در داخل هپاتوسیت‌های کبد مادران بود. در کبد جنین‌های آلوده دژنراسیون واکوتله، پرولیفراسیون موضعی سلول‌های مجاری صفراوی دیده شد و در داخل هپاتوسیت‌های جنین فول ترم باکتری دیده شد. همچنین در بافت طحالی موش مادر آلوده مراکز فولیکولی نکروتیک و تخریب پولپ قرمز و بهم ریختگی ساختمان لنفوییدی مشاهده شد. در بافت طحالی جنین فول ترم تخریب پولپ قرمز و بهم ریختگی ساختمان لنفوییدی وجود داشت و در بافت طحالی جنین تعداد زیادی باکتری در داخل سلول‌ها وجود داشت. وجود باکتری در این بافت‌ها نشان‌دهنده تهاجم این باکتری به سلول‌های این ارگان‌ها و منشا تغییرات بافتی در سلول‌های تشکیل‌دهنده این ارگان‌ها بود. این نتایج با مطالعه Heymer و همکاران (۱۴) که تغییرات در شکل هپاتوسیت‌ها و مقاطع بافتی مختلف مشاهده گردید؛ هم‌خوانی داشت.

نتیجه‌گیری

نتایج این مطالعه نشان داد که لیستریا مونوسایتوزنز سبب سقط شدن جنین موش نژاد BALB/c می‌گردد.

تشکر و قدردانی

این مقاله حاصل طرح تحقیقاتی مصوب (شماره ۷۹) معاونت تحقیقات و فناوری دانشگاه علوم پزشکی اراک بود و با حمایت مالی آن معاونت به انجام رسید.

بدین وسیله از آقای محمدعلی پایانی کارشناس محترم گروه میکروبی‌شناسی که ما را در این مطالعه یاری نمودند؛ تشکر می‌نمایم.

مربوط به تکثیر بیشتر باکتری در خون به خاطر وجود شرایط رشدی مناسب برای باکتری باشد. از طرفی سلول‌های دفاعی در خون به علت توقف کوتاه مدت، فرصت مقابله با میکروب تزریقی را ندارند. در حالی که در ارگان‌های دیگر به علت مدت زمان طولانی‌تر مهاجرت باکتری از موضع تزریق به آن ارگان‌ها، سلول‌های دفاعی به‌طور موضعی فرصت کافی برای مقابله با باکتری و حذف آن را دارند. ضمناً وجود لنفوسیت‌ها و تنوع سلول‌های دفاعی بدن و این که طحال محل تولید این سلول‌ها است و نیز به خاطر مسیر کمتر مهاجرت باکتری برای ورود به طحال نسبت به کبد؛ سبب می‌شود میزان کلونیزاسیون باکتری در طحال از کبد کمتر باشد. پلاستنا هم محل تکثیر باکتری‌هایی است که از رحم می‌آیند و هم باکتری‌های تکثیر یافته در جنین به آن وارد می‌شوند و این که در رحم باکتری‌ها بیشتر داخل سلولی هستند؛ در نتیجه میزان کلونیزاسیون باکتری در پلاستنا از رحم بیشتر است.

در مطالعه حاضر میزان کلونیزاسیون باکتری در جنین‌های ۲۴ روزه بیشتر از جنین‌های فول ترم بود. این یافته با نتایج Abram و همکاران (۱۲) هم‌راستا بود. این تفاوت در میزان کلونیزاسیون باکتری مرتبط با اختلاف در مراحل ارگانوژنز و سیستم دفاعی طی مراحل رشد جنین است.

نتایج مطالعه ما در مورد افزایش وزنی / حجمی طحال و کبد آلوده نسبت به موش مادر طبیعی و جنین فول ترم و سزارین شده آلوده نسبت به طبیعی نشان داد که بیشترین افزایش در مورد کبد است که با نتایج Marco و همکاران (۱۳) هم‌خوانی داشت. احتمالاً میزان کاهش باکتری‌های استقرار یافته به علت دفاع موضعی سلول‌های ماکروفاژ، فاگوسیت‌کننده و لنفوسیت‌ها در این ارگان‌ها است که تفاوت‌هایی را با همدیگر نشان می‌دهند.

نتایج بررسی مقاطع میکروسکوپی در کبد نشان‌دهنده ضایعات

References

1. Regan T, MacSharry J, Brint E. Tracing innate immune defences along the path of *Listeria monocytogenes* infection. *Immunol Cell Biol*. 2014 Aug;92(7):563-9. doi: 10.1038/icb.2014.27
2. Akya A, Najafi F, Moradi J, Mohebi Z, Adabagher S. Prevalence of food contamination with *Listeria* spp. in Kermanshah, Islamic Republic of Iran. *East Mediterr Health J*. 2013; 19(5): 474-77.
3. Scholing M, Schneeberger PM, van den Dries P, Drenth JP. Clinical features of liver involvement in adult patients with listeriosis. Review of the literature. *Infection*. 2007 Jun; 35(4):212-8.
4. Evans EW, Redmond EC. Behavioral risk factors associated with listeriosis in the home: a review of consumer food safety studies. *J Food Prot*. 2014 Mar; 77(3):510-21. doi: 10.4315/0362-028X.JFP-13-238
5. Awofisayo A, Amar C, Ruggles R, Elson R, Adak GK, Mook P, Grant KA. Pregnancy-associated listeriosis in England and Wales. *Epidemiol Infect*. 2015 Jan; 143(2):249-56. doi: 10.1017/S0950268814000594
6. Choudhury N, Khan AB, Tzvetanov I, Garcia-Roca R, Oberholzer J, Benedetti E, et al. Cerebellar abscess caused by *Listeria monocytogenes* in a liver transplant patient. *Transpl Infect Dis*. 2013 Dec;15(6):E224-8. doi: 10.1111/tid.12145
7. Aoshi T, Carrero JA, Konjufca V, Koide Y, Unanue ER, Miller MJ. The cellular niche of *Listeria monocytogenes* infection changes rapidly in the spleen. *Eur J Immunol*. 2009 Feb;39(2):417-25. doi: 10.1002/eji.200838718
8. Afshar M, Hami J, Jafarpour M, Zadeh. BT. [Macroscopic study of teratogenic effects of long term consumption of acetaminophen before and during pregnancy in mice fetuses]. *J Birjand Univ Med Sci*. 2005; 12(2):9-15. [Article in Persian]
9. Bayat P, Kalantar Hormozi E. [Effects of unletheal dose of *Listeria monocytogenes* on abortion and fetal abnormalities in haploid Balb/c mice]. *Iran J Med Microbiol*. 2011; 4 (4) :14-20. [Article in Persian]
10. Domann E, Zechel S, Lingnau A, Hain T, Darji A, Nichterlein T, et al. Identification and characterization of a novel PrfA-regulated gene in *Listeria monocytogenes* whose product, IrpA, is highly homologous to internalin proteins, which contain leucine-rich repeats. *Infect Immun*. 1997 Jan;65(1):101-9.
11. Slutsker L, Schuchat A. Listeriosis in human. In: Ryser T, Marth EH. *Listeria, listeriosis and food safety*. 2nd. New York: Marcel Drkker Inc. 1999; pp: 75-95.
12. Abram M, Schlüter D, Vuckovic D, Wraber B, Doric M, Deckert M. Murine model of pregnancy-associated *Listeria monocytogenes* infection. *FEMS Immunol Med Microbiol*. 2003 Apr; 35(3):177-82.
13. Marco AJ, Prats N, Ramos JA, Briones V, Blanco M, Dominguez L, et al. A microbiological, histopathological and immunohistological study of the intragastric inoculation of *Listeria monocytogenes* in mice. *J Comp Pathol*. 1992 Jul;107(1):1-9.
14. Heymer B, Wirsing von König CH, Finger H, Hof H, Emmerling P. Histomorphology of experimental listeriosis. *Infection*. 1988;16 (Suppl 2): S106-11.

Original Paper

Effect of listeria monocytogenes colonization on maternal and fetal liver and spleen in BALB/c haploid mice

Bayat P (Ph.D)¹, Kalantar Hormozi E (Ph.D)², Khosrobeigi A *³

¹Professor, Department of Anatomy, Arak University of Medical Science, Arak, Iran.

²Assistant Professor, Department of Microbiology, Islamic Azad University, Karaj Branch, Karaj, Iran.

³Medical Student, Department of Student Research Committee, Arak University of Medical Science, Arak, Iran.

Abstract

Background and Objective: *Listeria monocytogenes* is a gram-positive facultative intracellular non spore forming bacillus. The epidemiologic studies have shown that *Listeria monocytogenes* is the cause of abortion and abnormalities in human embryo. This study was done to determine the effect of *Listeria monocytogenes* colonization on maternal and fetal liver and spleen in mice.

Methods: In this experimental study, Inbred BALB/c dams allocated into case and control groups. Dams in interventional and control groups were received 200 μ L of 1.2 LogFCU/ml, *Listeria monocytogenes* and normal saline intraperitoneally, respectively. Few mice from each group were randomly selected and 5ml of blood collected, placenta, uterus liver and spleen were removed subsequently in 13 and 24 day of gestation and *Listeria monocytogenes* colonization were determined. Liver and spleen of full term offsprings were stained for the histological studies.

Results: *L.monocytogenes* strains were detected in different organs of mice dams up for 30 day of gestation. The highest and lowest of organ contamination were seen in liver and blood samples, respectively. The ratio of weight/volume of organ was higher in case than control groups. Hepatocytes degeneration, hepatocyte size alteration, cell cord atrophy and sinusoid dilatation were seen in the liver. Disruption of red pulp, disorganization of lymphoid nodules and necrosis were noticed in the spleen.

Conclusion: Contamination of BALB/c dams causes the histological alterations in the liver and spleen of offsprings.

Keywords: *Listeria monocytogenes*, Liver, Spleen, Mouse

* Corresponding Author: Khosrobeigi A, E-mail: ali.khosrobeigi@arakmu.ac.ir

Received 7 Jun 2014

Revised 24 May 2015

Accepted 1 Jun 2015